



### LESIONES POR PÓLVORA PIROTÉCNICA

CASOS:



6

#### 08 de Diciembre de 2023

- Hombre de 26 años de edad de nacionalidad venezolana, lesión en segundo grado, menor a o igual al 5% en mano izquierda. Tipo de artefacto (mecha) , residente en el barrio Santander de la comuna 10 de la ciudad de Ibagué. Se encuentra en urgencias del hospital Federico Lleras acosta a la espera de valoración por cirugía.
- Hombre de 61 años de edad, el cual consulta el 08 de Diciembre pero manifiesta que la lesión ocurrió el 01 de Diciembre de 2023 SEMANA EPIDEMIOLOGICO N° 48. Lesión en segundo grado, menor a o igual al 5% en primer y segundo dedos de la mano derecha. Tipo de artefacto (Tote) , residente en el barrio Murillo toro de la comuna 12 de la ciudad de Ibagué. Se encuentra hospitalizado en la unidad de quemados del hospital Federico Lleras acosta a la espera de imágenes y valoración por especialidades.

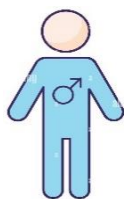#### 09 de Diciembre de 2023

- Hombre de 18 años, lesión en segundo grado, menor a o igual al 5% en mano derecha. Tipo de artefacto (mecha) , residente en el barrio La Gaviota de la comuna 6 de la ciudad de Ibagué. Se encuentra en urgencias del hospital Federico Lleras acosta a la espera de imágenes y valoración por cirugía.
- Hombre de 18 años, lesión en segundo grado, menor a o igual al 5% en mano izquierda, con fractura de la falange distal de tercer y cuarto dedo. Tipo de artefacto (trueno) , residente en el barrio Brisas de villa maría de la comuna 11 de la ciudad de Ibagué. Se encuentra en hospitalización del hospital Federico Lleras acosta a la espera de cirugía.
- Mujer de 26 años, lesión en segundo grado con extensión de 6%-14% en cadera y miembro inferior(muslo). Tipo de artefacto (no especificado) Según reporta la historia clínica fue una “explosión en vía pública” , residente en el barrio la Cima, pero los hechos ocurrieron en la Ciudadela simón bolívar de la comuna 8 de la ciudad de Ibagué. Se encuentra en hospitalización en la Clínica Asotrauma, ya fue operada.

#### 11 de Diciembre de 2023

- Hombre de 41 años, lesión en segundo grado con extensión de 6%-14% en mano izquierda. Tipo de artefacto (volcán) , residente en el barrio Gaitán de la comuna 4 de la ciudad de Ibagué. Se encuentra en observación del servicio de urgencias de la clínica Tolima con remisión a la unidad de quemados del hospital Federico Lleras acosta.


**SEXO**



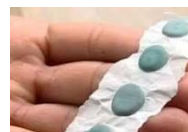5 casos  
Hombres

1 caso  
Mujeres

**TIPO DE ARTEFACTO**



Mechas  
2 Caso



Totes  
1 Caso



Trueno  
1 Caso



Volcán  
1 Caso

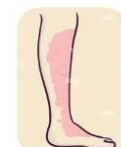

No especificado(explosión en vía publica)  
1 Caso

**LUGAR DE LA LESION**



Mano  
5 Casos



Muslo  
1 Caso

**COMUNA**



Comuna 4  
1 Caso

Comuna 6  
1 Caso

Comuna 8  
1 Caso

Comuna 10  
1 Caso

Comuna 11  
1 Caso

Comuna 12  
1 Caso



**INTOXICACIONES POR SUSTANCIAS QUÍMICAS –  
(Metanol y Fósforo blanco)**



**0**



**ENFERMEDADES TRANSMITIDAS POR ALIMENTOS  
–ETAS (No se han constituido brotes)**



**0**